A.A. 2017-2018

OTORINOLARINGOIATRIA

Dott. Giancarlo Catania

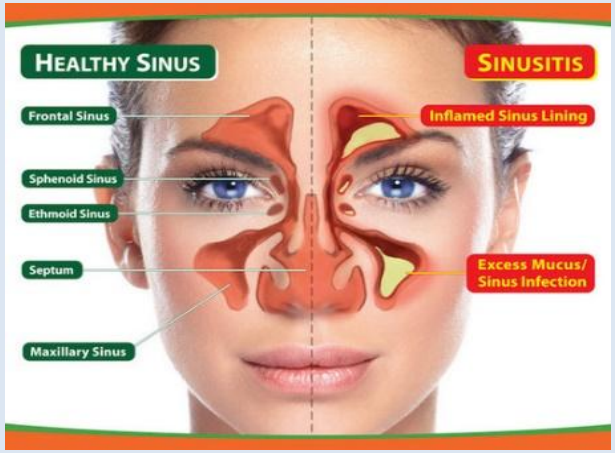

Programma

- Introduzione allo studio dell'otorinolaringoiatria. Cenni di anatomia.
- Naso e seni paranasali: allergie, poliposi , riniti, sinusiti.
- Faringe e laringe: faringiti, laringiti, tonsilliti e disturbi dalla voce.
- Orecchio: sordità, ipoacusie, vertigini e turbe dell'equilibrio

LE PATOLOGIE PIÙ COMUNI

Allergie, poliposi, riniti

Le otiti

Le faringo laringiti

I disturbi dell’equilibrio

Anatomia del naso

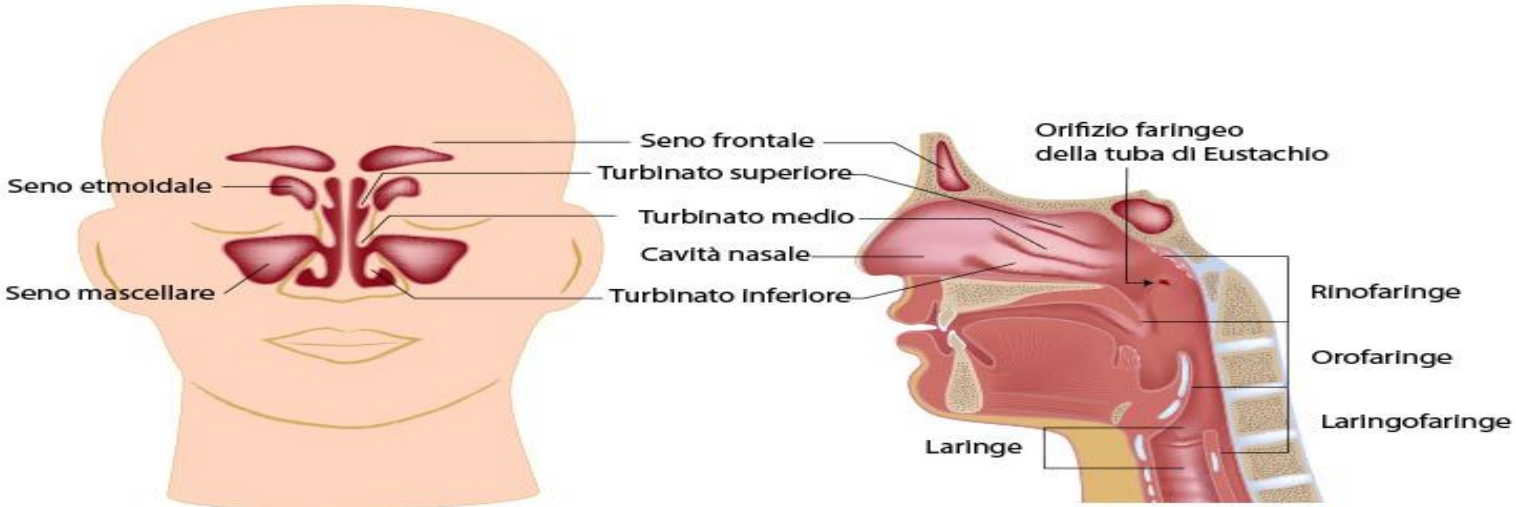

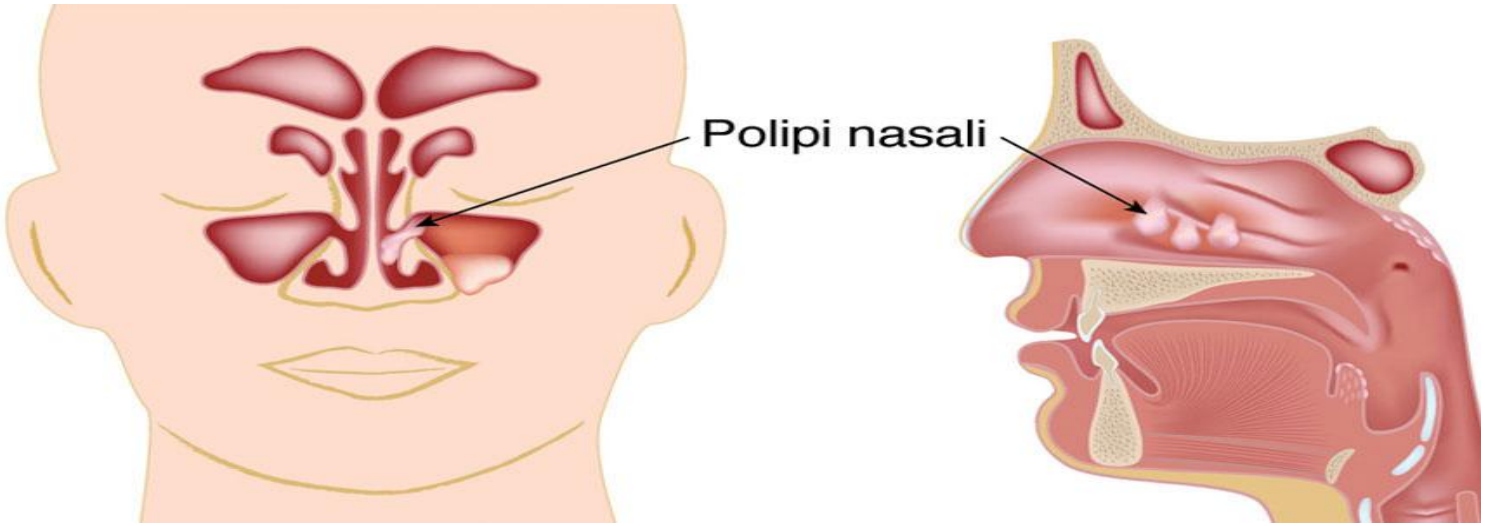

Naso

SEZIONE FRONTALE

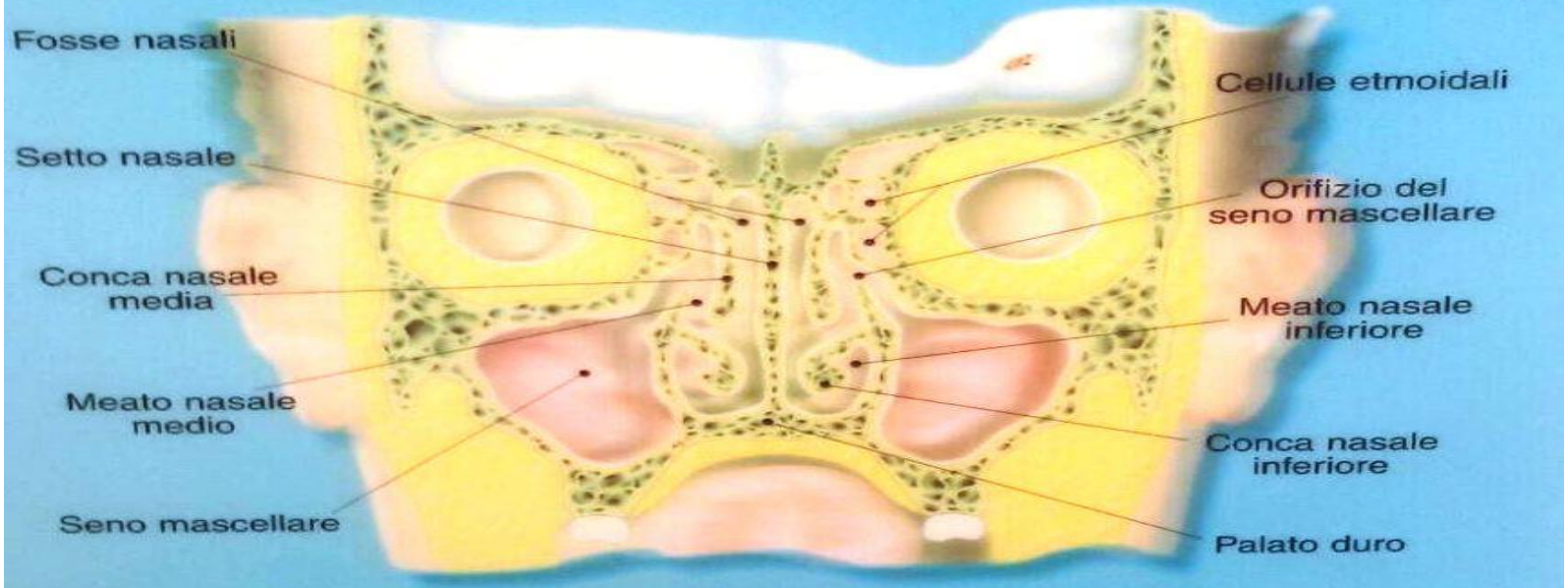

SEZIONI SAGITTALI
(Parete laterale della fossa nasale)

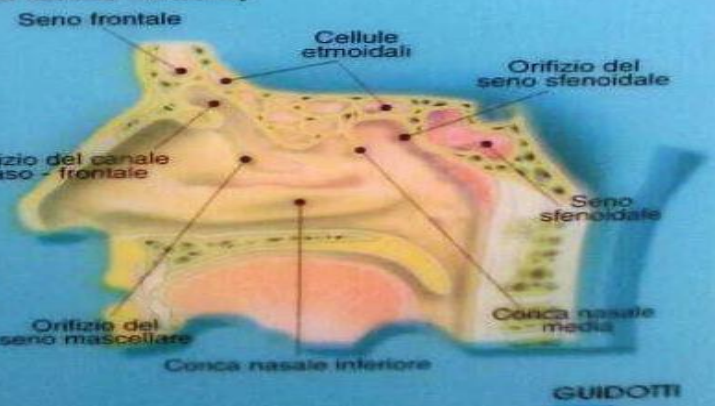

GUIDOTTI

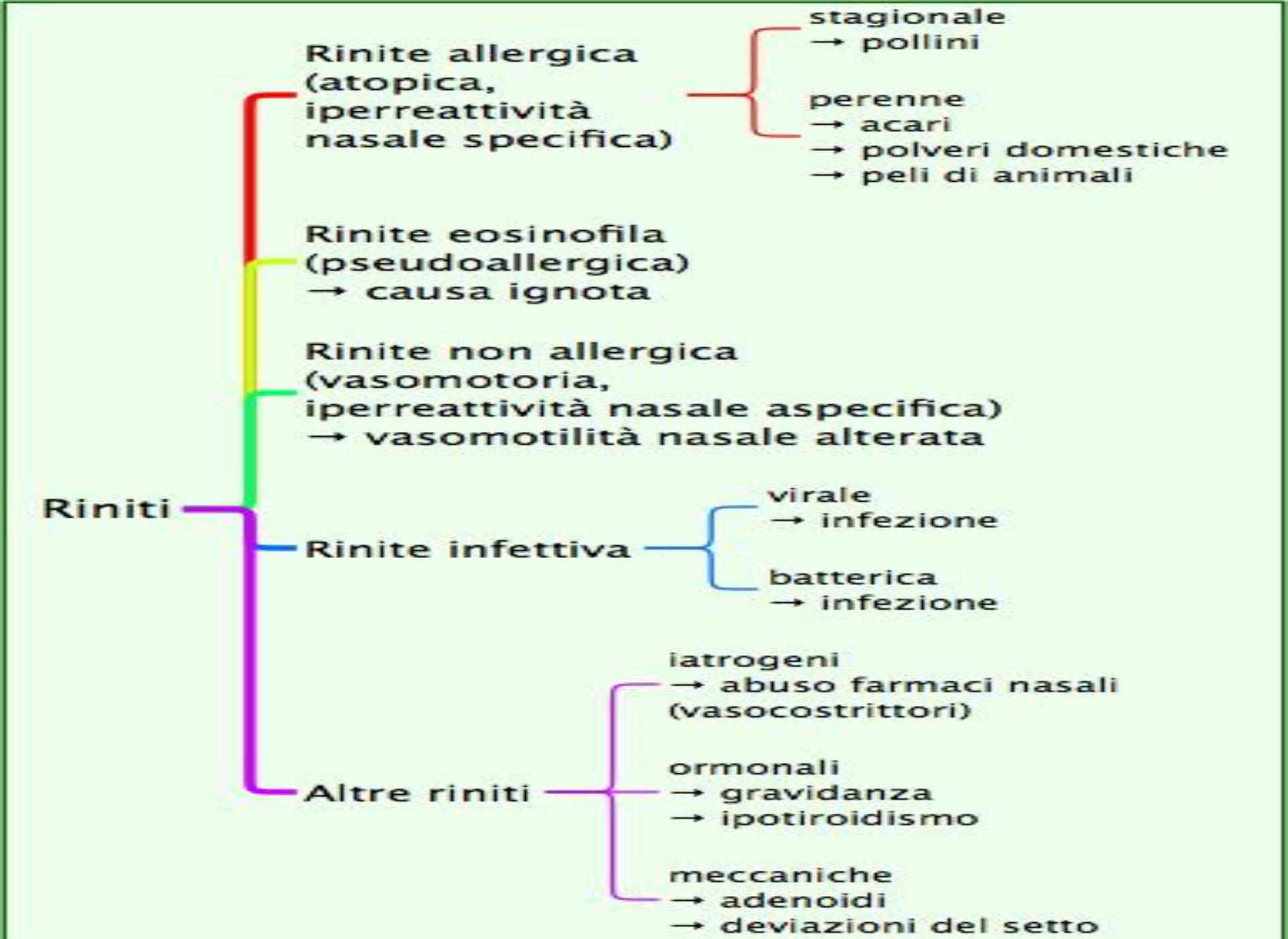

© Cc by P. Forster nc-3.0-it secondo: www.chirurgianasale.it

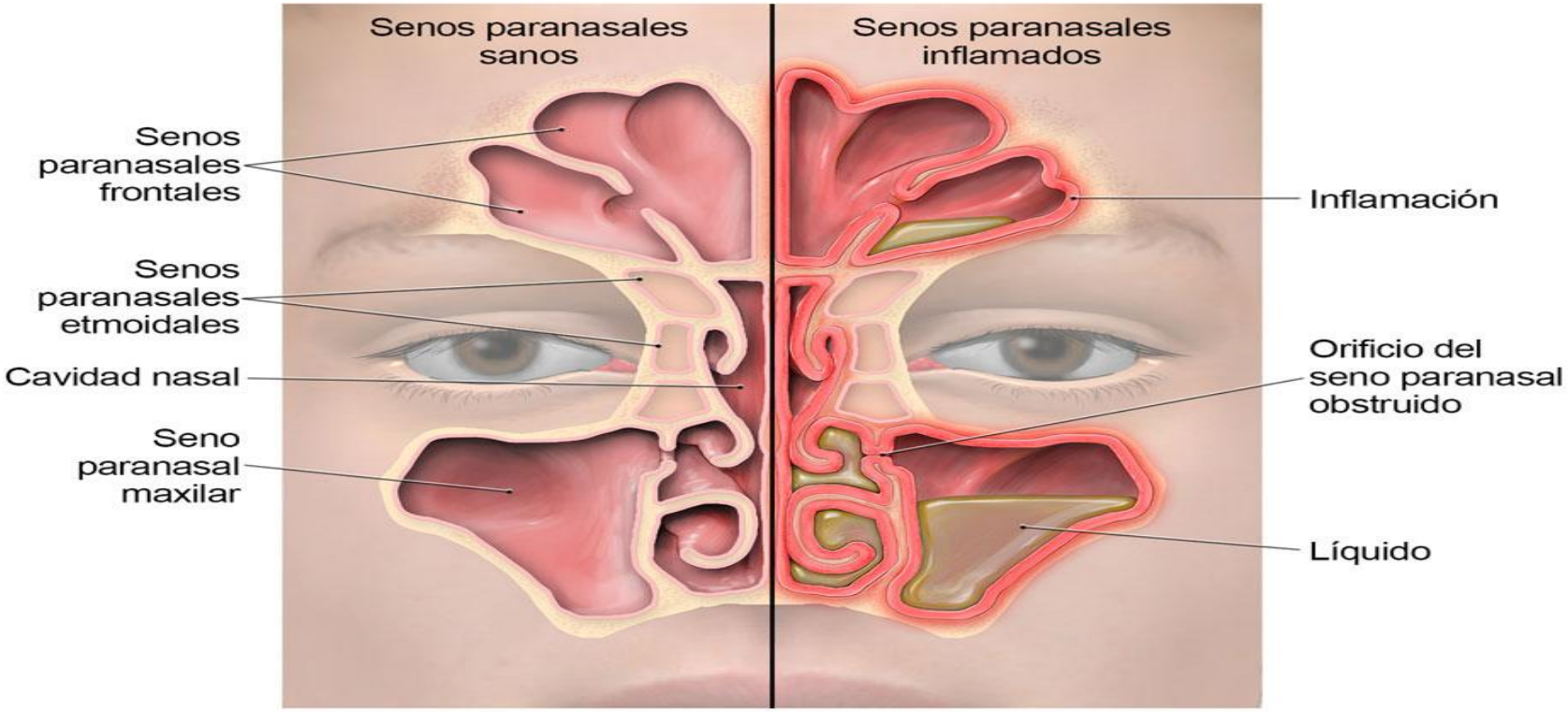
Senos paranasales sanos
Senos paranasales inflamados
Senos paranasales frontales
Senos paranasales etmoidales
Cavidad nasal
Seno paranasal maxilar
Inflamación
Orificio del seno paranasal obstruido
Líquido

Gola

FARINGE
(Vista aperta posteriormente)

Coane nasali
Tonsilla faringea
Setto nasale
Torus tubarius
Orifizio faringeo della tuba uditiva (dell' Eustachio)
Palato molle
Ugola
Tonsilla palatina
Radice della lingua
Epiglottide
Piega ari-epiglottica
Aritenoidi

Rinofaringe
Orofaringe
Laringofaringe (o ipofaringe)

FARINGE
(Sezione sagittale)

Seno sfenoidale
Setto nasale
Rinofaringe
Palato molle
Tonsilla faringea
Orifizio faringeo della tuba uditiva (dell' Eustachio)
Palato duro
Tonsilla palatina
Orofaringe
Tonsilla linguale

FARINGE
(In fonazione)

Epiglottide
Vestibolo laringeo
Corde vocali
False corde vocali
Plica ari-epiglottica
Aritenoidi

GUIDOTTI

Tonsillite

Uvula gonfia
Placche bianche
Tonsille rosse e gonfie
Gola rossa
Patina grigia sulla lingua
Tonsille sane
Infiammazione delle tonsille

Faringite streptococcica

-prevalenza maggiore nei bambini tra 5-15 anni e nei mesi invernali, rappresenta circa il 15% delle faringiti

-periodo di incubazione: 2-4 giorni

-sintomi: esordio improvviso con faringodinia intensa, odinofagia, cefalea, febbre elevata con brividi, linfoadenopatia laterocervicale, anoressia, nausea, vomito

-obiettività: iperemia faringea con essudato grigio-giallastro (se ceppo produttore di esotossina pirogena→scarlattina)

Laringite

-**incidenza** maggiore nel sesso femminile e nei mesi invernali

-**sintomi**: modificazioni del timbro della voce, raucedine e talora afonia, tosse secca e stizzosa, raramente febbre e altri segni di interessamento sistemico

-obiettivamente iperemia/edema delle corde vocali

-prognosi buona, risoluzione del quadro clinico in 3-8 gg

-**terapia**: riposo della voce e sintomatici

Bronchi e Polmoni

TRACHEA e BRONCHI MAGGIORI

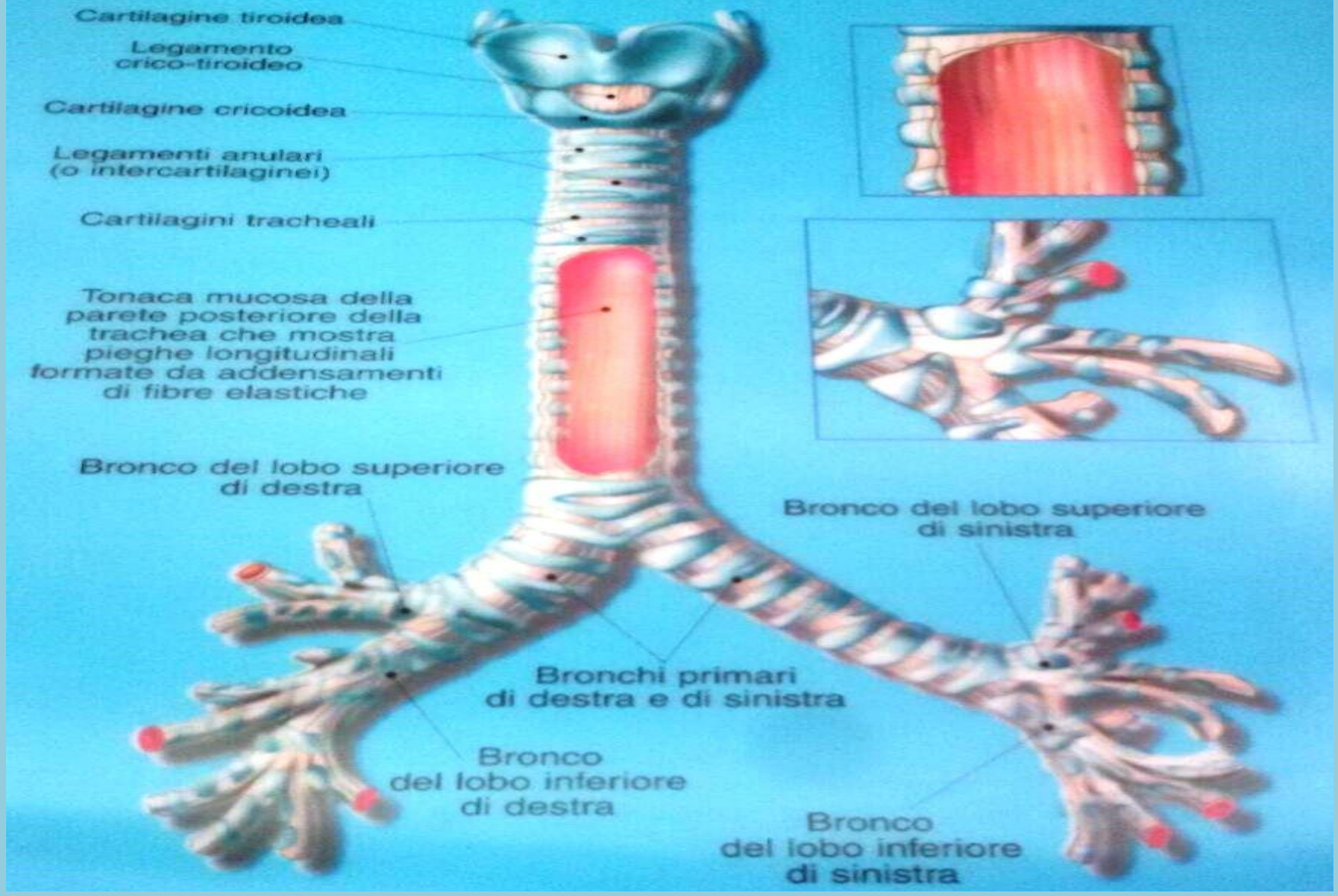

Orecchio

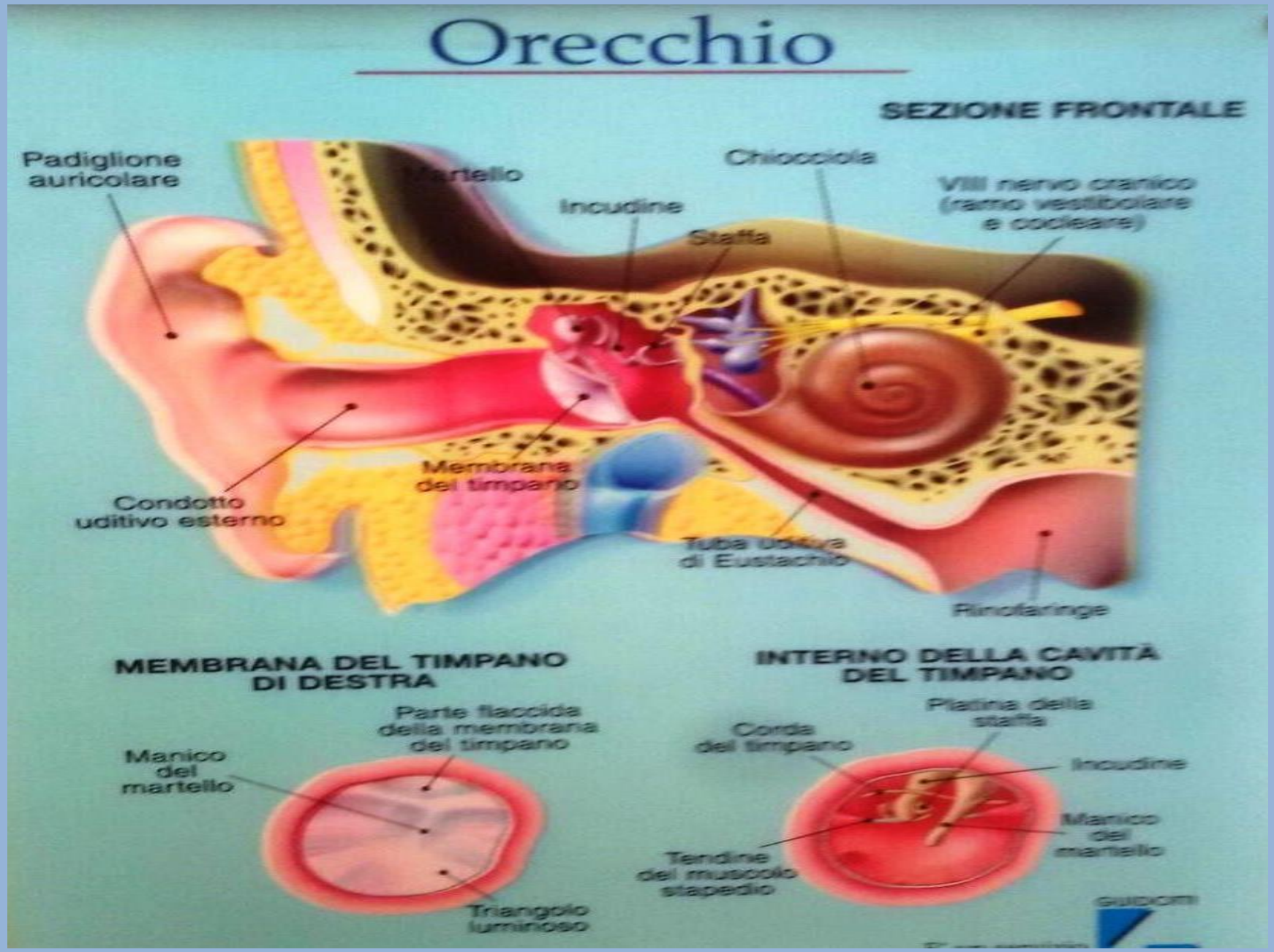
SEZIONE FRONTALE
Padiglione auricolare
Martello
Incudine
Staffa
Chiocciola
VIII nervo cranico (ramo vestibolare e cocleare)
Membrana del timpano
Condotto uditivo esterno
Tuba uditiva di Eustachio
Rinofaringe
MEMBRANA DEL TIMPANO DI DESTRA
Parte flaccida della membrana del timpano
Manico del martello
Triangolo luminoso
INTERNO DELLA CAVITÀ DEL TIMPANO
Platina della staffa
Corda del timpano
Incudine
Manico del martello
Tendine del muscolo stapedio

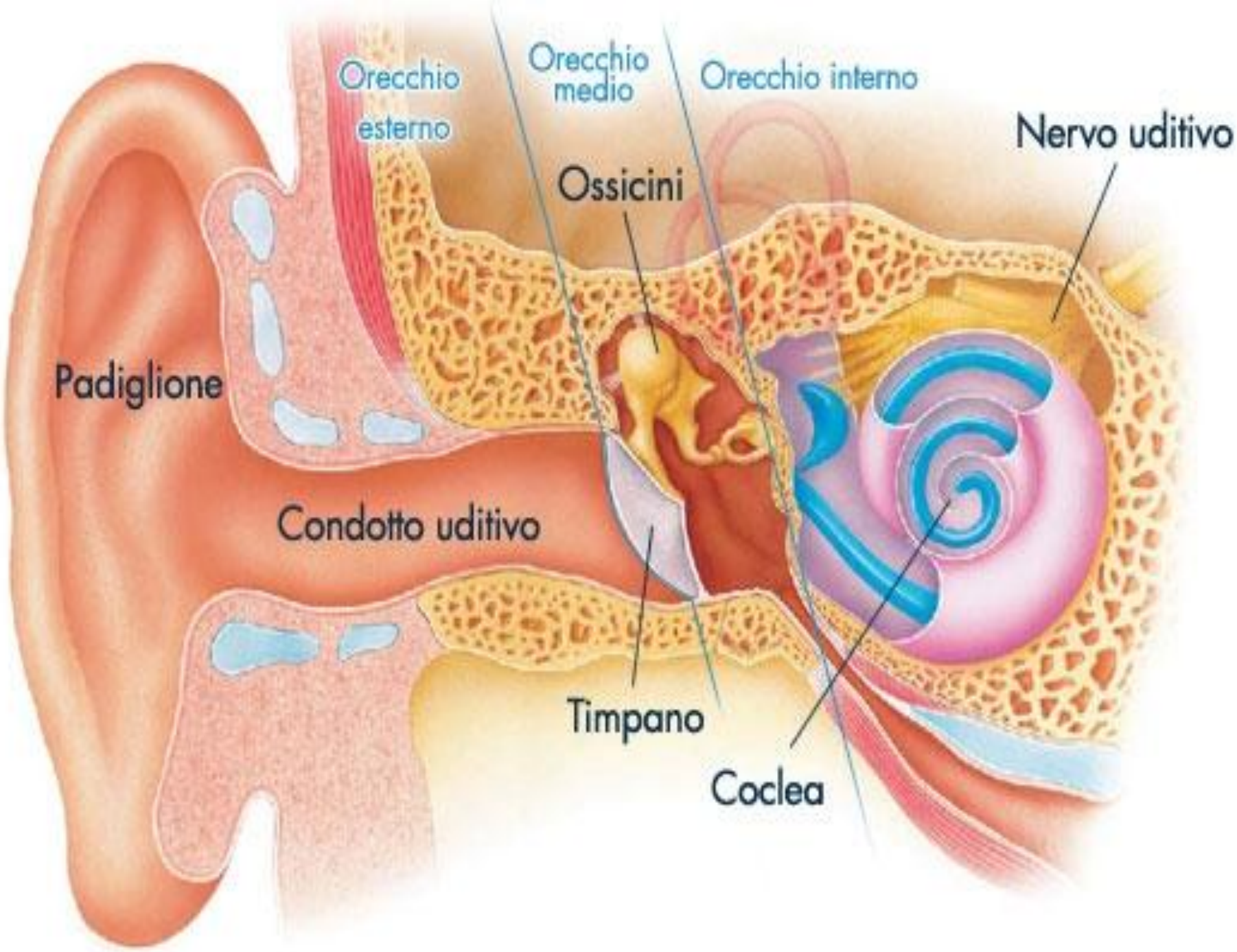
Orecchio esterno
Orecchio medio
Orecchio interno
Nervo uditivo
Ossicini
Padiglione
Condotto uditivo
Timpano
Coclea

VERTIGINE

Disturbo, transitorio o duraturo, della sensibilità spaziale, consistente nella sensazione di spostamento del corpo rispetto all'ambiente o dell'ambiente rispetto al corpo.

Disturbo dell'equilibrio

Vertigine vera

Instabilità/Disorientamento spaziale

Sede Ipoacusia

TRASMISSIVA

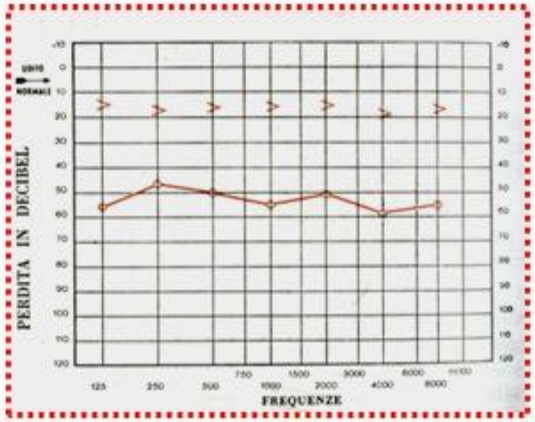

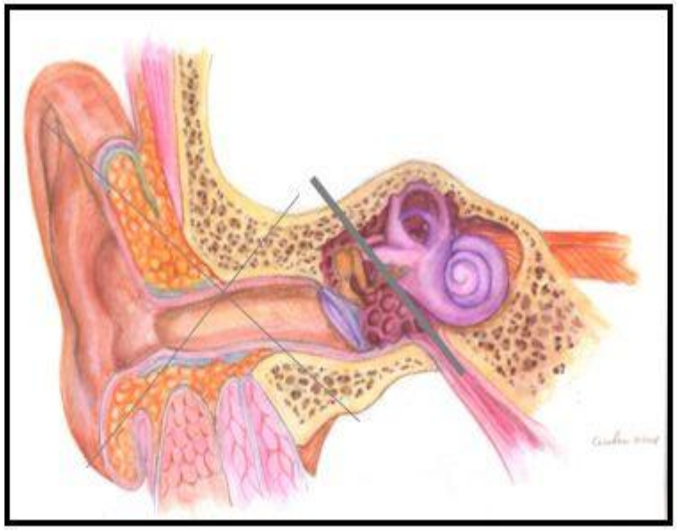

NEUROSENSORIALE

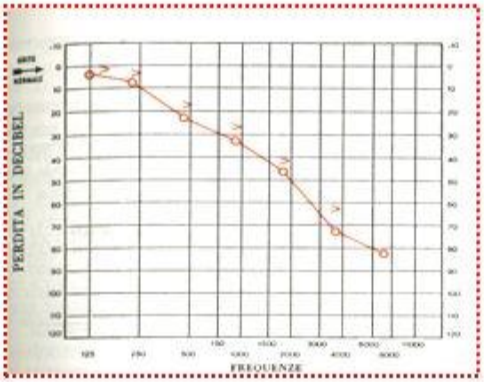

Cocleare 95%

Neurale 5%

(forme complesse)

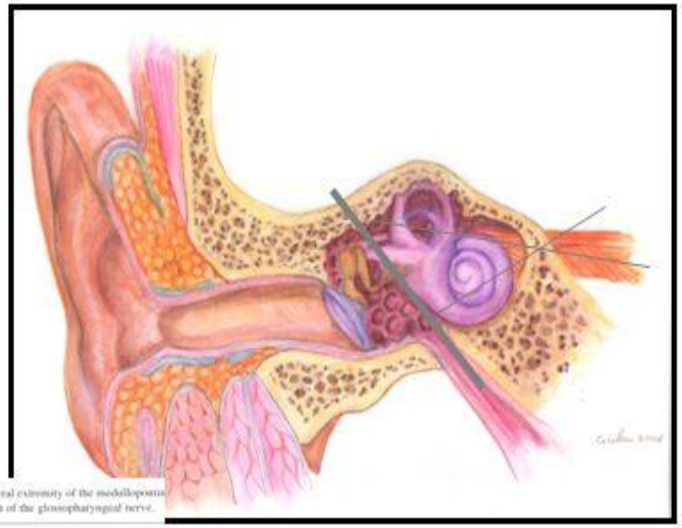

MISTA

(trasmissiva e neurosensoriale)

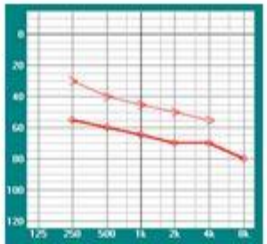

CENTRALE

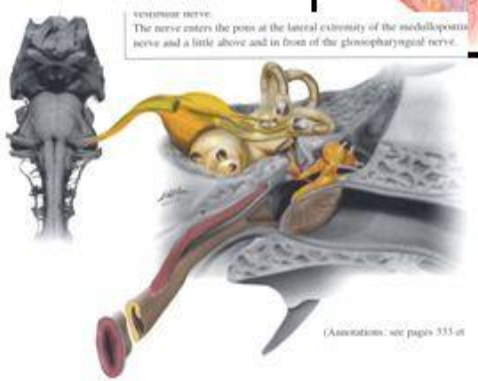

Ipoacusie permanenti infantili